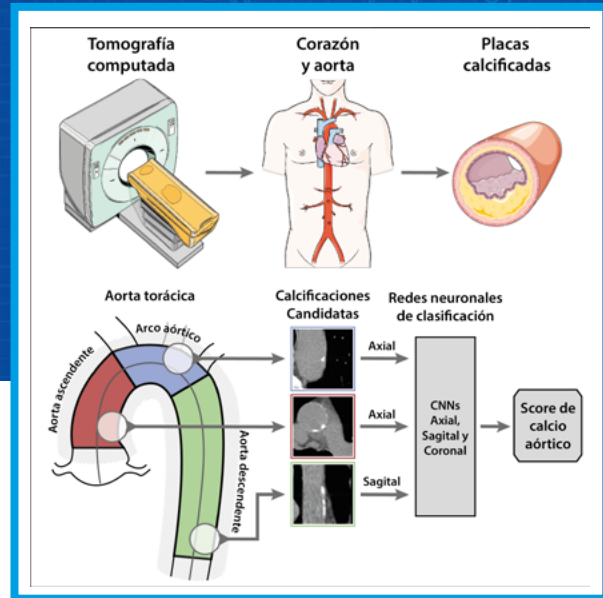


# Cuantificación del calcio aórtico en imágenes de tomografía usando redes neuronales convolucionales

*Federico N. Guilenea<sup>1</sup>, Mariano E. Casciaro<sup>1</sup>, Ariel F. Pascaner<sup>1</sup>, Mateo E. Balla<sup>1</sup>, Gilles Soulat<sup>2</sup>, Elie Mousseaux<sup>2</sup> y Damian Craiem<sup>1</sup>*

1. Instituto de Medicina Traslacional, Trasplante y Bioingeniería (IMeT-TyB), Universidad Favaloro-CONICET, Buenos Aires, Argentina.
2. Unidad de Imágenes Cardiovasculares, Hôpital Européen Georges Pompidou, París, Francia.

Contacto: [fguilenea@favaloro.edu.ar](mailto:fguilenea@favaloro.edu.ar)



## RESUMEN

La detección de calcificaciones aórticas con imágenes de tomografía predice enfermedades cardiovasculares pero su cuantificación manual es tediosa. En este trabajo se entrenaron redes neuronales convolucionales (CNNs) para clasificarlas automáticamente. Se analizaron 1415 pacientes de los cuales se conocía la posición de las calcificaciones junto a la geometría aórtica. Se reconstruyeron digitalmente parches axiales, coronales y sagitales centrados en cada candidato a lesión. Las lesiones candidatas consistieron en agrupaciones de píxeles con atenuación superior a 130 HU en torno a la aorta. La arquitectura de las CNNs fueron dos bloques de convolución y max-pooling seguidos de dos capas fully-connected. Como métricas de evaluación se utilizaron el F1 score, la exactitud, la sensibilidad y la especificidad. La red axial obtuvo los mejores resultados de detección en las porciones ascendente y arco, mientras que la red sagital se destacó en la porción descendente, llegando a detectar correctamente el  $\approx 95\%$  de las lesiones.

## ABSTRACT

The detection of aortic calcifications with tomography predicts cardiovascular diseases but their manual quantification is tedious. In this work, convolutional neural networks (CNNs) were trained to classify them automatically. The position of calcifications along with aortic geometry was analyzed in 1415 patients. Axial, coronal and sagittal patches centered on each lesion candidate were digitally reconstructed. The candidate lesions consisted of clusters of pixels with attenuation greater than 130HU around the aorta. The architecture of the CNNs was two convolutions and max-pooling blocks followed by two fully-connected layers. F1 score, accuracy, sensitivity and specificity were used as evaluation metrics. The axial network obtained the best detection results in the ascending and arc portions while the sagittal network excelled in the descending portion, correctly detecting  $\approx 95\%$  of lesions.

## INTRODUCCIÓN

La calcificación arterial es un predictor independiente de eventos de enfermedad cardiovascular (ECV), morbilidad y mortalidad [1]. Se pueden observar depósitos de calcio en varios lechos vasculares [2], pero el calcio de las arterias coronarias (CAC) es probablemente el biomarcador más estudiado. Generalmente, se cuantifica mediante el puntaje de Agatston [3] que se calcula detectando lesiones calcificadas en imágenes axiales de tomografía computarizada (TC) sin contraste, acumulando su tamaño y ponderándolas por densidad [4]. El calcio de la aorta torácica (TAC), generalmente detectado en las porciones ascendente y descendente de la aorta durante los exámenes coronarios, también se asoció con eventos de ECV y muerte [5]. Sin embargo, la mayoría de los estudios se han realizado sobre la porción proximal de la aorta ascendente y el segmento distal de la aorta descendente por tratarse de estudios diseñados para cuantificar CAC. Aunque son regiones comúnmente no exploradas, hay evidencias en trabajos previos de la propensión a las calcificaciones del arco aórtico y la aorta descendente proximal [6]. Además, se demostró una relación entre la presencia y la extensión de calcio aórtico con accidentes cerebrovasculares [7] y con la mortalidad [6]. Algunos estudios también han asociado la presencia y la extensión de las calcificaciones del arco aórtico con eventos no cardíacos [8], [9]. En consecuencia, el desarrollo de herramientas automáticas para la evaluación de lesiones torácicas merece mayor atención con el fin de simplificar el procedimiento de medición en estudios de rutina.

La detección de CAC mediante el método de puntuación de Agatston se empleó ampliamente en estudios prospectivos para predecir ECV [10]. Por lo general, comienza con la detección semiautomática de vóxeles contiguos con un umbral mínimo fijo de 130 unidades Hounsfield (HU) [4]. Luego, un experto valida manualmente los vóxeles candidatos y asocia cada lesión al vaso correspondiente. Si bien, la detección de vóxeles candidatos es un procedimiento computacionalmente simple, la validación manual a menudo requiere mucho tiempo, depende del software utilizado y es propensa a errores e interpretación subjetiva [11], [12]. Este método también se puede emplear para detectar calcio a lo largo de la aorta torácica, aunque las lesiones se encuentran dispersas en un área más grande. Identificarlos en la pared aórtica, evitar los que se encuentran en bifurcaciones o cerca de las vértebras, y asociarlos a los segmentos de la aorta ascendente, del arco o descendente, puede ser aún más desafiante. Nuestro grupo ha desarrollado un método automatizado para aislar la aorta torácica, estimar su geometría 3D y detectar las lesiones

calcificadas mediante imágenes de TC cardíaca [6]. Al final, un experto debe validar manualmente cada lesión calcificada (detectada por el sistema automatizado) en un procedimiento que requiere mucho tiempo. Este método se utilizó recientemente para evaluar una gran cohorte de pacientes de riesgo intermedio [8] y podría mejorarse mediante el uso de algoritmos de clasificación automática basados en técnicas de aprendizaje supervisado como el aprendizaje automático y, en particular, las redes neuronales convolucionales (CNNs).

Algunos autores intentaron una detección totalmente automatizada de las calcificaciones de las arterias coronarias aplicando CNNs [13], [14]. Isgum et al. hicieron los primeros intentos de cuantificar automáticamente el calcio en la aorta torácica mediante el uso de un esquema de aprendizaje supervisado [15]. En una modalidad de baja dosis no gatillada por ECG, otros grupos utilizaron CNNs para localizar el corazón y clasificar las calcificaciones coronarias [16], [17], incluso sin una segmentación previa de la lesión [18]. Las CNNs también se utilizaron para medir el calcio extra coronario [19], en particular el TAC y el calcio valvular [17]. Estudios recientes han analizado el rendimiento de las CNNs para detectar, clasificar y medir el calcio coronario y extra coronario en una amplia gama de tipos de adquisición de TC [20]. Hasta donde sabemos, ningún otro autor ha desarrollado un esquema de aprendizaje supervisado para detectar y cuantificar el TAC en toda la aorta torácica utilizando imágenes de TC cardíaca sin contraste gatilladas por ECG en una gran cohorte de pacientes.

El objetivo de este trabajo fue diseñar, entrenar y evaluar una CNN para detectar y cuantificar las calcificaciones de la aorta torácica. Se diseñó una única arquitectura que fue alimentada con imágenes axiales, sagitales y coronales para finalmente analizar la red más adecuada para la estimación automática del TAC.

## MATERIALES Y MÉTODOS

### Sujetos de estudio y adquisición de imágenes

Todos los sujetos del estudio fueron reclutados en la unidad de Medicina Preventiva Cardiovascular del Hôpital Européen Georges Pompidou (París, Francia) durante 3 años, como se describe en trabajos previos [8]. En resumen, se reclutaron pacientes en prevención primaria con riesgo intermedio de ECV. Los sujetos se sometieron a una exploración mediante tomografía computarizada multicorte (TCMC) sin contraste extendida para la evaluación del calcio coronario y aórtico en vista del programa de estratificación del riesgo cardiovascular. Las imágenes se adquirieron con un tomógrafo de 64 cortes (LightspeedVCT; GE Healthcare), sin inyección de contraste y gatillado prospectivamente.

te mediante la señal de ECG. Las regiones escaneadas incluían el corazón y la aorta torácica desde la parte superior del arco aórtico hasta el nivel del diafragma, como se informó recientemente [8]. Todas las mediciones fueron realizadas por el mismo experto sin conocimiento de los parámetros clínicos.

### Detección de calcificaciones aórticas

Analizamos retrospectivamente todas las calcificaciones de la aorta torácica etiquetadas en una cohorte de 1415 pacientes descrita en un informe reciente [9]. Un algoritmo automatizado implementado en un software de nuestro laboratorio ya había detectado la línea central de la aorta torácica y estimado los diámetros aórticos en aproximadamente 150 puntos de la línea central desde la unión sinotubular hasta la aorta descendente a nivel del seno coronario para todos los sujetos. Luego, se identificó la posición, tamaño y atenuación de cada candidato a calcificación de cada aorta torácica. Finalmente, un experto validó cada calcificación para obtener la puntuación Agatston correspondiente [3]. Esta puntuación se calculó mediante un valor ponderado categórico de 1 a 4 en función del valor máximo de atenuación registrado en cada lesión (1: 130 - 199 HU, 2: 200 - 299 HU, 3: 300 - 399 HU y 4:  $\geq 400$  HU) multiplicado por su área. Para cada sujeto la puntuación TAC de Agatston se calculó como la suma de todas las puntuaciones de las lesiones después de estimarse también dentro del segmento ascendente, del arco y descendente de la aorta torácica.

Para el presente estudio, se revisaron las 1415 exploraciones y se incorporaron todos los posibles candidatos a lesión con vóxeles conectados de área  $\geq 1$  mm<sup>2</sup> y atenuación  $\geq 130$  HU alrededor (radio+30%) de la línea central de la aorta torácica. Esta restricción de distancia tuvo como objetivo preservar el balance de clases del conjunto de datos analizando solo candidatos en el entorno de la aorta.

### Datasets y procesamiento de imágenes

El preprocesamiento de imágenes y la creación de conjuntos de datos se realizaron utilizando Py-Charm [21]. Para cada paciente, los candidatos a lesión se dividieron automáticamente en calcificaciones aórticas positivas (previamente etiquetadas por un experto como verdaderas placas de calcio) y calcificaciones aórticas negativas. Los casos negativos podrían incluir calcificaciones coronarias, valvulares o supra aórticas que no fueron etiquetadas como lesiones aórticas y también otras manchas en la tráquea o en las vértebras. Globalmente, se encontraron 19790 candidatos alrededor de la aorta torácica: 12041 (61%) fueron positivos y 7749 (39%) negativos.

Se centró una región de interés cuadrada en cada lesión candidata para crear 3 parches ortogo-

nales a su alrededor (vistas axial, sagital y coronal). Todas las imágenes se reconstruyeron mediante una interpolación bilineal para lograr una resolución espacial homogénea e isotrópica de 0,5 mm/px. Cada imagen candidata constaba de 128x128 píxeles (lado cuadrado de 64 mm). Los estudios de los pacientes se dividieron aleatoriamente en dos conjuntos de datos: conjunto principal (90% = 70% para entrenamiento + 20% para validación) y conjunto de prueba (10%). Se implementó una variación del enfoque del conjunto de validación descrito en bibliografías consultadas [22]. En consecuencia, se mezclaron y dividieron aleatoriamente a los pacientes incluidos en el conjunto principal para obtener 10 combinaciones diferentes de conjuntos de entrenamiento y validación. Este método de validación cruzada tenía como objetivo informar la variabilidad y los intervalos de confianza de las métricas de salida en el conjunto de prueba. El conjunto de datos de prueba con el 10% de los pacientes permaneció intacto e independiente del conjunto de entrenamiento.

### Diseño de la arquitectura

Utilizando Keras basado en Tensorflow, se evaluó una única arquitectura alimentada con 3 tipos de imágenes distintas, correspondientes a las 3 vistas ortogonales clásicas: axial, sagital y coronal. La arquitectura constaba de 2 bloques de convolución y max-pooling seguido de una capa fully-connected (FC) con 128 neuronas, como se muestra en la figura 1.

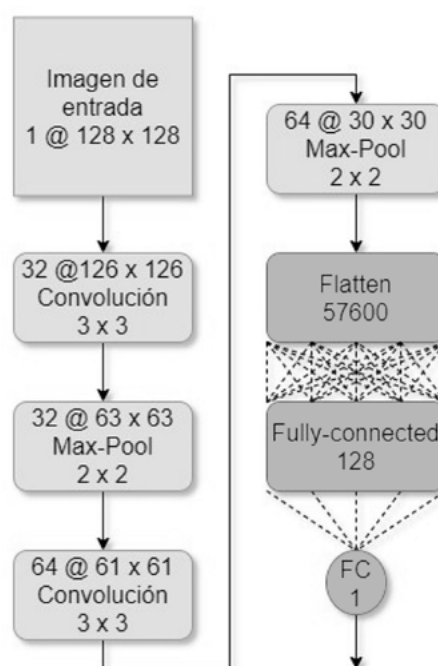


Figura 1: Arquitectura utilizada para las 3 redes convolucionales.

El entrenamiento consistió en 90 épocas con un tamaño de minibatch de 32. Se incluyó la Regularización de tipo Elastic Net [23] en cada capa, usando un valor de 0.02 en L1 y 0.001 en L2. En las capas FC se realizó un Dropout del 20% [24]. La función de activación utilizada en todas las capas fue ReLU, excepto en la neurona de salida donde se utilizó la función sigmoidea. La función de costo utilizada fue la entropía cruzada binaria. El umbral para la probabilidad de neuronas de salida se fijó en 0,5. El costo, la precisión y el F1 score del conjunto de validación se tuvieron en cuenta durante el proceso de entrenamiento y para la selección del modelo.

### Estadísticas y métricas de evaluación

El rendimiento de las tres redes se evaluó en términos de lesión por lesión. Se calcularon la sensibilidad, la especificidad, la precisión y F1 score con dos métricas diferentes:

- Detección de calcificaciones para evaluar si el candidato fue detectado correctamente.
- Detección de calcificaciones por tamaño. Esta fue una versión ponderada de la métrica precedente que tuvo en cuenta el área de las calcificaciones.

## RESULTADOS

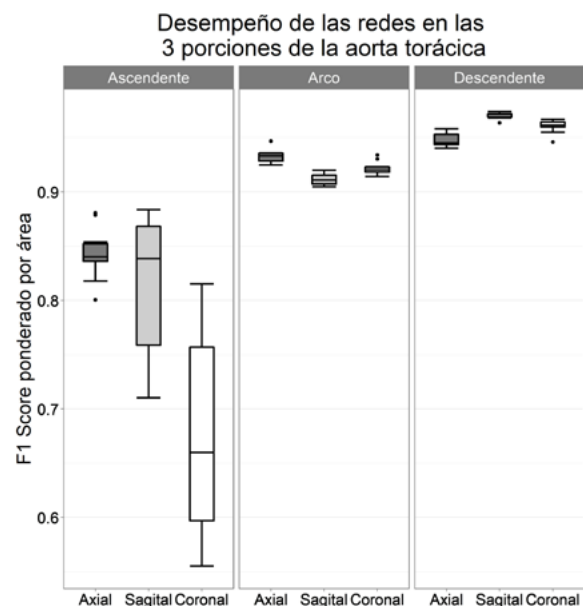
El entrenamiento consistió en aproximadamente 20 horas para las 3 redes en los 10 datasets. Los 1415 pacientes tenían una edad de  $57 \pm 9$  años, 75% eran hombres y el riesgo Framingham promedio era de  $10 \pm 6\%$ . En términos de calcio aórtico, el 42% de los sujetos perteneció al grupo I de riesgo ECV ( $TAC < 10$ ), 18% al grupo II ( $TAC 10-100$ ), 18% al grupo III ( $TAC 100-400$ ) y 22% tuvieron  $TAC > 400$ . En el 10% de los pacientes reservados para el conjunto de prueba ( $N = 141$ ), no se observaron diferencias significativas en los factores de riesgo con respecto al grupo de entrenamiento ( $N = 1274$ ).

En la tabla 1 se muestra el número y área total de candidatos a lesiones de calcio encontradas en la aorta torácica de los pacientes, junto con los positivos (calcificaciones) marcados por el experto. La mayoría de los candidatos negativos y de las calcificaciones se encontraron en la aorta descendente, seguida del arco aórtico y la porción ascendente. Las áreas totales siguieron una distribución similar. Globalmente, el 61% de los candidatos correspondieron a calcificaciones positivas, siendo el arco aórtico la porción más equilibrada.

**Tabla 1: Número y área total de los candidatos a lesiones de calcio y de las calcificaciones positivas para los tres segmentos de la aorta torácica**

Porción aórtica	Candidatos		Positivos		Positivos/Candidatos
	Núm., #	Área, cm <sup>2</sup>	Núm., #	Área, cm <sup>2</sup>	
Ascend.	1508 (8%)	333.8 (13%)	931 (8%)	133.3 (9%)	62%
Arco	6489 (33%)	782.3 (29%)	3168 (26%)	488.6 (23%)	49%
Descen.	11793 (59%)	1553.1 (58%)	7942 (66%)	1025.5 (68%)	67%
Total	19790	2669.2	12041	1647.4	61%

La figura 2 representa el rendimiento de cada una de las tres redes por segmento aórtico utilizando el F1 score ponderado por el área de cada candidato y diagramas de caja para mostrar la variabilidad del método de remuestreo que incluyó 10 repeticiones para cada red. La red axial fue la mejor opción para los segmentos ascendentes y del arco, mientras que la red sagital superó a todas las demás redes en la aorta descendente. Estas distribuciones también se observaron en los conjuntos de validación



**Figura 2: Diagramas de caja de F1 Score ponderados por área para cada una de las tres redes en cada uno de los 3 segmentos aórticos.**

La figura 3 muestra el desempeño de las 3 arquitecturas en la totalidad de la aorta, donde la sagital superó en términos de mediana y varianza.

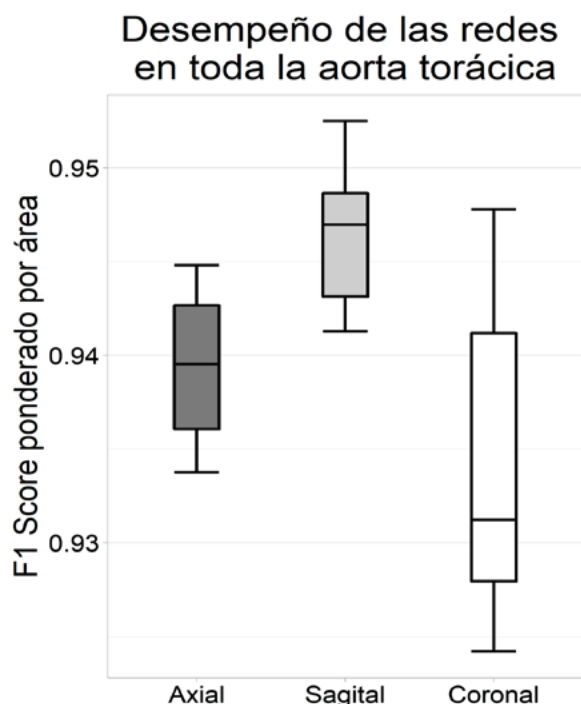


Figura 3: Diagramas de caja de F1 Score ponderados por área para cada red. La red sagital mostró el mejor desempeño ya que su mediana fue la más alta y su varianza la más baja.

En la tabla 2 se incluyeron otras métricas además del F1 Score para comparar las diferentes redes. Para cada red, elegimos la red que representaba la mediana del F1 Score. En el conjunto de prueba de  $N = 141$  pacientes, 90 sujetos (64%) tenían TAC  $> 0$ . Encontramos 1200 lesiones de calcio (un promedio de 8.5 calcificaciones por paciente) y un área acumulada de 14529 mm<sup>2</sup> (un promedio de 10,27 mm<sup>2</sup> por paciente). Se calcularon los porcentajes de verdaderos y falsos positivos para la detección de lesiones de calcio y área con respecto a 1200 y 14529, respectivamente. Los resultados demuestran que ninguna de las redes se destaca cuando se analiza la clasificación de los candidatos de manera global, es decir, tomando a la aorta en su totalidad. Como puede observarse, la red coronal suele ser la mejor en términos de detección de verdaderos positivos, habiendo clasificado correctamente 1136 de los 1200 candidatos positivos. Sin embargo, en términos de falsos positivos fue la que peor desempeño obtuvo. La red sagital superó a las demás en cuanto al F1 Score por área y se mantuvo cercana a la coronal en cuanto a la sensibilidad por área.

Tabla 2: Resultados de para la red que representa la mediana del remuestreo de cada una de las 3 vistas.

	Axial	Sagital	Coronal
Verdaderos positivos, n (%)	1095 (91,3%)	1124 (93,7%)	<b>1136 (94,7%)</b>
Falsos positivos, n (%)	148 (12,3%)	<b>143 (11,9%)</b>	182 (15,2%)
Verdaderos positivos de área por paciente, mm <sup>2</sup> (%)	96,8 (93,9%)	99,4 (96,4%)	<b>100,4 (97,5%)</b>
Falsos positivos de área por paciente, mm <sup>2</sup> (%)	<b>7,94 (7,7%)</b>	9,4 (9,1%)	13,4 (13,0%)
Sensibilidad del área	0,944	0,970	<b>0,979</b>
F1 Score del área	0,938	<b>0,946</b>	0,933

## DISCUSIÓN

En este trabajo se propuso una única arquitectura que fue alimentada con imágenes en distintas direcciones para detectar y cuantificar las calcificaciones de la aorta torácica, evaluando su capacidad para estimar el TAC mediante el método de Agatston en una gran cohorte de pacientes de riesgo intermedio.

Para el sistema de clasificación, se creó un conjunto de datos de aproximadamente 20000 imágenes utilizando tres parches ortogonales centrados en cada candidato a lesión aórtica. A partir de la arquitectura propuesta, se obtuvieron 3 redes entrenadas con las imágenes axiales, sagitales y coronales, individualmente (entrada única). La red Sagital fue la que arrojó mejores resultados en términos de F1 score para el área, con menor variabilidad y valores siempre superiores a 0,94 en el proceso de entrenamiento de 10 remuestreos (diagrama de caja gris claro en la Figura 3). Sin embargo, este resultado fue heterogéneo cuando se evaluaron los diferentes segmentos de la aorta, notando que la aorta ascendente fue el segmento más desafiante (Figura 2). En esta porción particular de la aorta, la red axial superó a las otras dos, aunque la variabilidad de la prueba repetida fue alta, probablemente debido al escaso número de lesiones (8% del total). La red axial también superó a las otras dos CNNs en el arco aórtico, mientras que la red sagital logró el mejor F1 score en el segmento descendente. En esta última región, las calcificaciones más grandes probablemente comprenden varios planos axiales y, por lo tanto, la detección fue más fácil con una sola imagen sagital. Este hallazgo podría estar de acuerdo con otro estudio que informó una reduc-

ción de falsos positivos utilizando una combinación de imágenes axiales y sagitales para detectar calcificaciones de la aorta abdominal [25].

Otros grupos han obtenido resultados comparables a los presentados aquí en términos de detección de TAC, pero en pacientes sometidos a detección de cáncer de pulmón [15], [17] o planificación de radioterapia [26]. Nuestro estudio empleó imágenes de TCMC cardíaca sin contraste, la modalidad considerada *gold standard* para la detección de calcio mediante el método de Agatston. Nuestra gran cohorte de pacientes con riesgo intermedio de ECV también tiene la ventaja de incluir toda la aorta torácica, abarcando también todo el arco aórtico, lo que generalmente está más allá de los límites en los estudios convencionales de CAC. Este conjunto de datos original permitió extraer información valiosa sobre las peculiaridades de las calcificaciones aórticas que son claramente diferentes de las lesiones coronarias en términos de cantidad, distribución, tamaño y forma.

Nuestra estrategia para superar el desequilibrio inicial en nuestro conjunto de datos (99,8% de los negativos frente al 0,2% de los positivos al considerar el volumen tomográfico completo) fue restringir la detección de candidatos alrededor de la aorta torácica. Otros autores también han aplicado estrategias similares, segmentando la aorta torácica [27], aplicando esquemas basados en multiatlas y registración [13], [15] o métodos heurísticos para aislar el corazón [14], [18]. Otros informes propusieron un esquema secuencial [17], [26] en el que una primera CNN se entrena con minibatches equilibrados para pre clasificar candidatos válidos y una segunda CNN realiza una clasificación más refinada. Somos conscientes de que el siguiente paso será validar la segmentación aórtica mediante dichas redes neuronales, de modo que eventualmente se pueda hacer al mismo tiempo toda la segmentación y análisis geométrico asociados a la identificación de los diferentes segmentos y la cuantificación de calcificaciones aórticas [28].

Cabe mencionar algunas limitaciones de este trabajo. En primer lugar, el estudio retrospectivo se realizó en un solo centro con el mismo equipo de TC. Esto permitió escanear toda la aorta torácica y asegurar un protocolo de adquisición de TC cardíaca homogéneo, pero consideramos importante la incorporación de imágenes de otros centros. En este primer estudio solo se detectaron calcificaciones de la aorta torácica, aunque las lesiones coronarias, valvulares y también supra aórticas son visibles en nuestro conjunto de datos. Se decidió comenzar con las lesiones de la aorta torácica porque ya estaban etiquetadas en trabajos anteriores del grupo. Actualmente se están realizando mediciones adicionales para explorar las regiones

restantes y avanzar hacia un reconocimiento automático extendido de las calcificaciones cardiovasculares.

## CONCLUSIONES

En este trabajo se diseñó una CNN alimentada con imágenes de las 3 vistas ortogonales clásicas: axial, sagital y coronal. Se comparó el desempeño de cada una de las redes en cada uno de los segmentos de la aorta. Se demostró que la red axial obtuvo los mejores resultados en las porciones ascendente y arco mientras que la red sagital se destacó en la porción descendente.

## AGRADECIMIENTOS

Este proyecto fue parcialmente financiado por PICT 2016-0945 – FONCYT – ANPCYT de Argentina y el Subsidio a la Investigación Biomédica 2020 de la Fundación Florencio Fiorini.

Algunas imágenes del resumen gráfico fueron provistas por Servier Medical Art images.

## CONFLICTOS DE INTERÉS

Ninguno.

## REFERENCIAS

- [1] Demer, L.L.; Tintut, Y. (2008). Vascular Calcification: Pathobiology of a Multifaceted Disease. *Circulation*, 117(22), 2938–48.
- [2] Allison, M.A.; Hsi, S.; Wassel, C.L.; Morgan, C.; Ix, J.H.; Wright, C.M.; et al. (2012). Calcified Atherosclerosis in Different Vascular Beds and the Risk of Mortality. *Arteriosclerosis, Thrombosis, and Vascular Biology*, 32(1), 140–6.
- [3] Agatston, A.S.; Janowitz, W.R.; Hildner, F.J.; Zusmer, N.R.; Viamonte, M.; Detrano, R. (1990). Quantification of coronary artery calcium using ultrafast computed tomography. *Journal of the American College of Cardiology*, 15(4), 827–32.
- [4] Alluri, K.; Joshi, P.H.; Henry, T.S.; Blumenthal, R.S.; Nasir, K.; Blaha, M.J. (2015). Scoring of coronary artery calcium scans: History, assumptions, current limitations, and future directions. *Atherosclerosis*, 239(1), 109–17.
- [5] Budoff, M.J.; Nasir, K.; Katz, R.; Takasu, J.; Carr, J.J.; Wong, N.D.; et al. (2011). Thoracic aortic calcification and coronary heart disease events: The multi-ethnic study of atherosclerosis (MESA). *Atherosclerosis*, 215(1), 196–202.
- [6] Craiem, D.; Chironi, G.; Casciaro, M.E.; Graf, S.; Simon, A. (2014). Calcifications of the Thoracic Aorta on Extended Non-Contrast-Enhanced Cardiac CT. Hendrikse J, editor. *PLoS ONE*, 9(10), e109584.
- [7] Amarenco, P.; Cohen, A.; Tzourio, C.; Bertrand, B.;

- Hommel, M.; Besson, G.; et al. (1994). Atherosclerotic Disease of the Aortic Arch and the Risk of Ischemic Stroke. *New England Journal of Medicine*, 331(22), 1474–9.
- [8] Craiem, D.; Casciaro, M.; Pascaner, A.; Soulat, G.; Guilenea, F.; Sirieix, M.-E.; et al. (2020). Association of calcium density in the thoracic aorta with risk factors and clinical events. *European Radiology*, 30(7), 3960–7.
- [9] Craiem, D.; Chironi, G.; Casciaro, M.E.; Sirieix, M.-E.; Mousseaux, E.; Simon, A. (2016). Association of thoracic aorta calcium and non cardiac vascular events in cardiac disease-free individuals. *Atherosclerosis*, 245, 22–7.
- [10] Hecht, H.S.; Cronin, P.; Blaha, M.J.; Budoff, M.J.; Kazerooni, E.A.; Narula, J.; et al. (2017). 2016 SCCT/STR guidelines for coronary artery calcium scoring of noncontrast noncardiac chest CT scans: A report of the Society of Cardiovascular Computed Tomography and Society of Thoracic Radiology. *Journal of Cardiovascular Computed Tomography*, 11(1), 74–84.
- [11] Weininger, M.; Ritz, K.S.; Schoepf, U.J.; Flohr, T.G.; Vliegenthart, R.; Costello, P.; et al. (2012). Interplatform Reproducibility of CT Coronary Calcium Scoring Software. *Radiology*, 265(1), 70–7.
- [12] Abukhaled, N.F.; Alskaini, A.M.; Alziadey, H.; Suleiman, I.; Alsaileek, A.; Al-Mallah, M.H. (2013). The reproducibility of coronary calcium scoring on multiple software platforms. *Journal of the Saudi Heart Association*, 25(2), 151–2.
- [13] Santini, G.; Latta, D.D.; Martini, N.; Valvano, G.; Gori, A.; Ripoli, A.; et al. (2018). An automatic deep learning approach for coronary artery calcium segmentation. In: Eskola H, Väisänen O, Viik J, Hyttinen J, editors. EMBEC & NBC 2017, Singapore: Springer Singapore; p. 374–7. (IFMBE Proceedings; vol. 65). Recuperado de: [http://link.springer.com/10.1007/978-981-10-5122-7\\_94](http://link.springer.com/10.1007/978-981-10-5122-7_94)
- [14] Shadmi, R.; Mazo, V.; Bregman-Amitai, O.; Elnekave, E. (2018). Fully-convolutional deep-learning based system for coronary calcium score prediction from non-contrast chest CT. In: 2018 IEEE 15th International Symposium on Biomedical Imaging (ISBI 2018), Washington, DC: IEEE; p. 24–8. Recuperado de: <https://ieeexplore.ieee.org/document/8363515/>
- [15] Išgum, I.; Rutten, A.; Prokop, M.; Staring, M.; Klein, S.; Pluim, J.P.W.; et al. (2010). Automated aortic calcium scoring on low-dose chest computed tomography: Automated aortic calcium scoring on chest computed tomography. *Medical Physics*, 37(2), 714–23.
- [16] Lessmann, N.; Išgum, I.; Setio, A.A.A.; de Vos, B.D.; Ciompi, F.; de Jong, P.A.; et al. (2016). Deep convolutional neural networks for automatic coronary calcium scoring in a screening study with low-dose chest CT. In: Tourassi GD, Armato SG, editors. San Diego, California, United States; p. 978511. Recuperado de: <http://proceedings.spiedigitallibrary.org/proceeding.aspx?doi=10.1117/12.2216978>
- [17] Lessmann, N.; van Ginneken, B.; Zreik, M.; de Jong, P.A.; de Vos, B.D.; Viergever, M.A.; et al. (2018). Automatic Calcium Scoring in Low-Dose Chest CT Using Deep Neural Networks With Dilated Convolutions. *IEEE Transactions on Medical Imaging*, 37(2), 615–25.
- [18] González, G.; Washko, G.R.; Estépar, R.S.J.; Cazorla, M.; Cano Espinosa, C. (2018). Automated Agatston score computation in non-ECG gated CT scans using deep learning. In: Angelini ED, Landman BA, editors. Medical Imaging 2018: Image Processing, Houston, United States: SPIE; p. 91. Recuperado de: <https://www.spiedigitallibrary.org/conference-proceedings-of-spie/10574/2293681/Automated-Agatston-score-computation-in-non-ECG-gated-CT-scans/10.1117/12.2293681.full>
- [19] Chellamuthu, K.; Liu, J.; Yao, J.; Bagheri, M.; Lu, L.; Sandfort, V.; et al. (2017). Atherosclerotic vascular calcification detection and segmentation on low dose computed tomography scans using convolutional neural networks. In: 2017 IEEE 14th International Symposium on Biomedical Imaging (ISBI 2017), Melbourne, Australia: IEEE; p. 388–91. Recuperado de: <http://ieeexplore.ieee.org/document/7950544/>
- [20] van Velzen, S.G.M.; Lessmann, N.; Velthuis, B.K.; Bank, I.E.M.; van den Bongard, D.H.J.G.; Leiner, T.; et al. (2020). Deep Learning for Automatic Calcium Scoring in CT: Validation Using Multiple Cardiac CT and Chest CT Protocols. *Radiology*, 295(1), 66–79.
- [21] (No date). PyCharm: the Python IDE for Professional Developers by JetBrains. Recuperado de: <https://www.jetbrains.com/pycharm/>
- [22] James, G.; Witten, D.; Hastie, T.; Tibshirani, R. (2021). An Introduction to Statistical Learning: with Applications in R. New York, NY: Springer US; (Springer Texts in Statistics). Recuperado de: <https://link.springer.com/10.1007/978-1-0716-1418-1>
- [23] Zou, H.; Hastie, T. (2005). Regularization and variable selection via the elastic net. *Journal of the Royal Statistical Society: Series B (Statistical Methodology)*, 67(2), 301–20.
- [24] Srivastava, N.; Hinton, G.; Krizhevsky, A.; Sutskever, I.; Salakhutdinov, R. (2014). Dropout: a simple way to prevent neural networks from overfitting. *The journal of machine learning research*, 15(1), 1929–58.
- [25] Graffy, P.M.; Liu, J.; O'Connor, S.; Summers, R.M.; Pickhardt, P.J. (2019). Automated segmentation and quantification of aortic calcification at abdominal CT: application of a deep learning-based algorithm to a longitudinal screening cohort. *Abdominal Radiology*, 44(8), 2921–8.
- [26] Gernaat, S.A.M.; van Velzen, S.G.M.; Koh, V.; Emaus, M.J.; Išgum, I.; Lessmann, N.; et al. (2018). Automatic quantification of calcifications in the

coronary arteries and thoracic aorta on radiotherapy planning CT scans of Western and Asian breast cancer patients. *Radiotherapy and Oncology*, 127(3), 487–92.

- [27] Kurugol, S.; Come, C.E.; Diaz, A.A.; Ross, J.C.; Kinney, G.L.; Black-Shinn, J.L.; et al. (2015). Automated quantitative 3D analysis of aorta size, morphology, and mural calcification distributions: Automated quantitative analysis of aorta morphology and calcifications. *Medical Physics*, 42(9), 5467–78.
- [28] Noothout, J.; de Vos, B.; Wolterink, J.; Isgum, I. (2018). Automatic segmentation of thoracic aorta segments in low-dose chest CT. In: Angelini ED, Landman BA, editors. *Medical Imaging 2018: Image Processing*, Houston, United States: SPIE; p. 63. Recuperado de: <https://www.spiedigitallibrary.org/conference-proceedings-of-spie/10574/2293114/Automatic-segmentation-of-thoracic-aorta-segments-in-low-dose-chest/10.1117/12.2293114.full>